



Wenn de Rüggen stücken is – wat könnt se in de Klinik för dat Opereeren van't Rüggen för mi doon?

So lang as das Minsken gifft, so lang gifft dat ok Pien un Rüggen, de stücken sünd. Alltied un allerwegens kummt dat för, dat wat mit dat Genick of wat mit de Rüg is und at weer alltied een groot Malöör. Do kunn man dor nix tegen maken. Avers de Verloop gung alltieds wieder. Hüüt hebbt se een Reekenknecht (Computertomograph) un so een Knatterpiepe (MRT). Mit disse Spekleermaschins könen se sük de Schaa akkraat ankieken.

Dat is bi elk un een Kranken verscheden, avers nu weet se beter, waar se ingriepen mutten. Mit en bietje Gedüür leet sük ok woll en heel Eend maken un wenn de Schangse, dat allens weer up Stee is, wenn de groot is, denn is elk en Malöör gau vergeten.

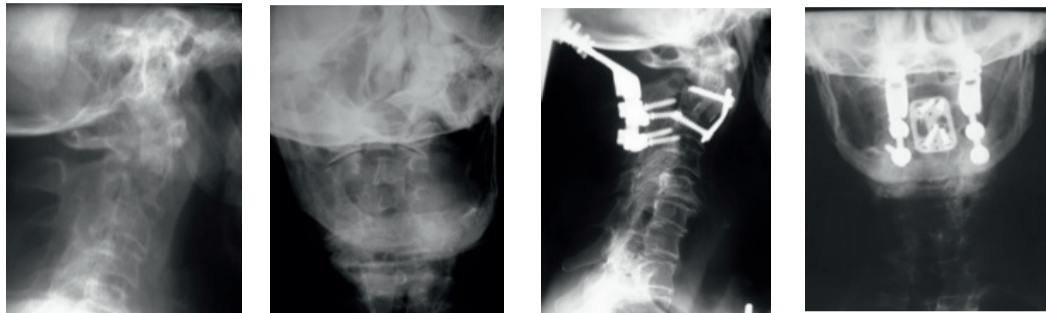
Kummt dat avers to Lamigheid oft o dat verschuben van de Warvels, denn mutt de kranke Minsk meesttieden unnter't Mest. Well hett ok nich de Lüüd beduurt, de dor mit so een Gestell op't Kopp dör de Kuntrei löppt. Dat is mall weest, avers vandaag hebbt se beter Aard un Wies to opereeren.

Besünners old Lüüd köönt sük bi dat henfallen dat Genick breken. In'n „Wilden Westen“ hebbt se dat „Hangman's fracture“ nömmt un daarmit is dat düdelk, dat is weer so en typisch broken Genick. (Beispööl 1).

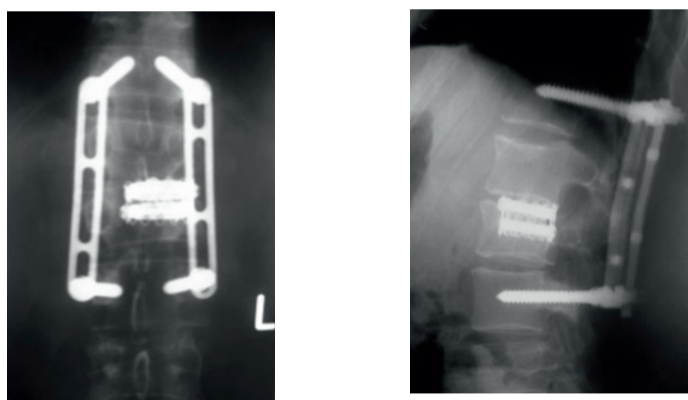
Wi weten, dat dat Rüggebeen ut Hals-Borst- un Lennenbunken besteiht un sük daar dat Krüüzbeen, dat sük nich bewegt, dransitt. Wenn de Borst- of Lennenbunken stücken is, dann kann dat angahn, dat man een krummen Puckel krieggt, of dat dat Mark van't Rügge wat afkregen hett. Wenn man noch en bietje Lopen kann, denn kann dato f un an angahn, dat dat mit en Operation beter word.

Wat kann man maken, wenn de Bunken weggaht (Osteoporose) un de weken Warvels sük nich mehr fastholen könnst? Ok hier könnst se vanddaag en heel Eend maken. Zement is nich bloot up'm Baustee gaut, sünners ok goot to bruken, wenn dat dorüm geiht, die Bunken weer fast to kriegen. (Letztes Beispiel).

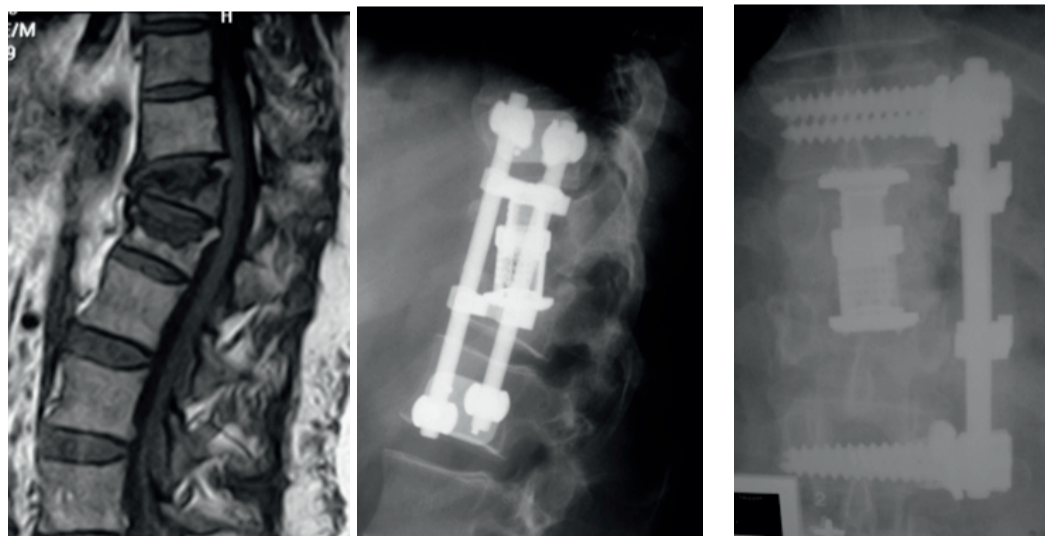
Vandaag hebbt se bannig völ van neei un allerbest Aard un Wies to opereeren, dat is alltied beter as in'n Wilden Westen.



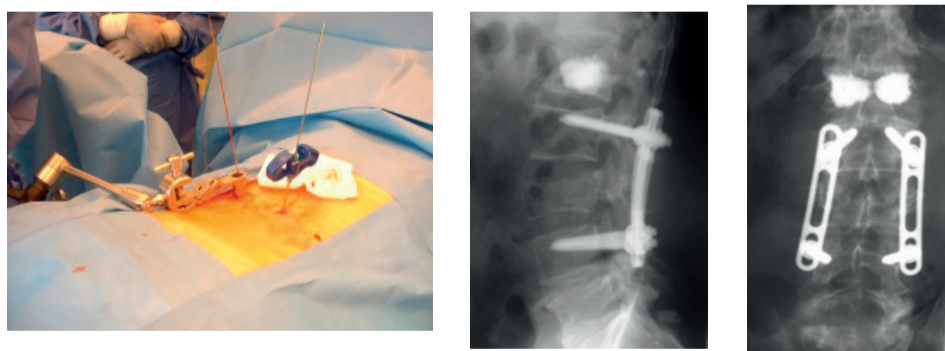
Genickbruch nach Treppensturz. Operation mit hinterer Verschraubung und vorderer Verplattung



Wirbelbruch mit Einengung des Rückenmarkkanals. Zunächst Stabilisierung von hinten und schliesslich von vorn mit Entfernung der Knochenstücke und Wirbelteilersatz



Brustwirbelbruch mit Knickbildung. Wiederaufrichtung und Abstützung mit Implantaten nach Eröffnung der Brusthöhle



Auch mit der Schlüsselochtechnik können heute Implantate zur Stützung der Wirbelsäule eingebracht werden. Im Beispiel oben in Verbindung mit einer Zementinjektion

